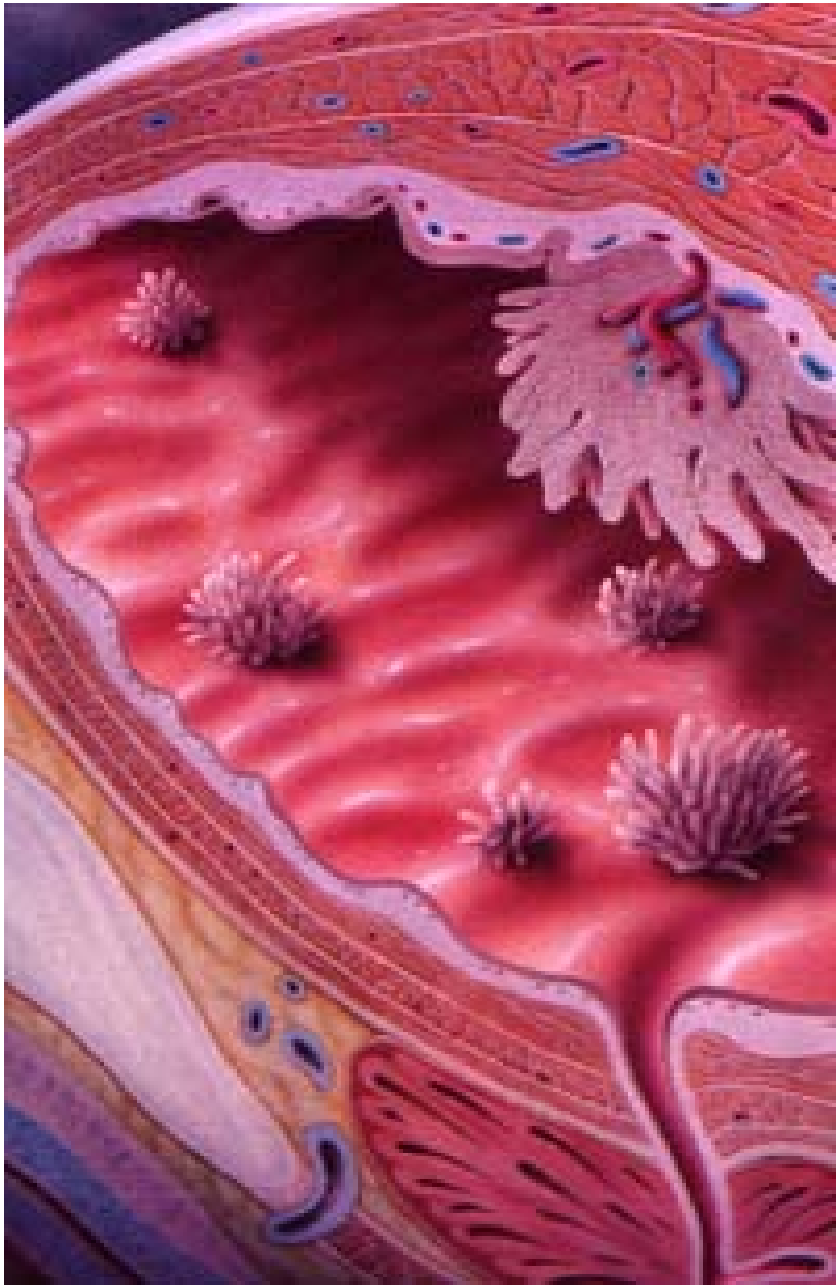

stClaraspital
In besten Händen.

Das Blasenkarzinom – Keine Seltenheit

Interdisziplinäre Fortbildung
28. August 2013

Dr. med. Robin Ruszat

Häufigkeit von Tumorerkrankungen *(RKI 2006)*

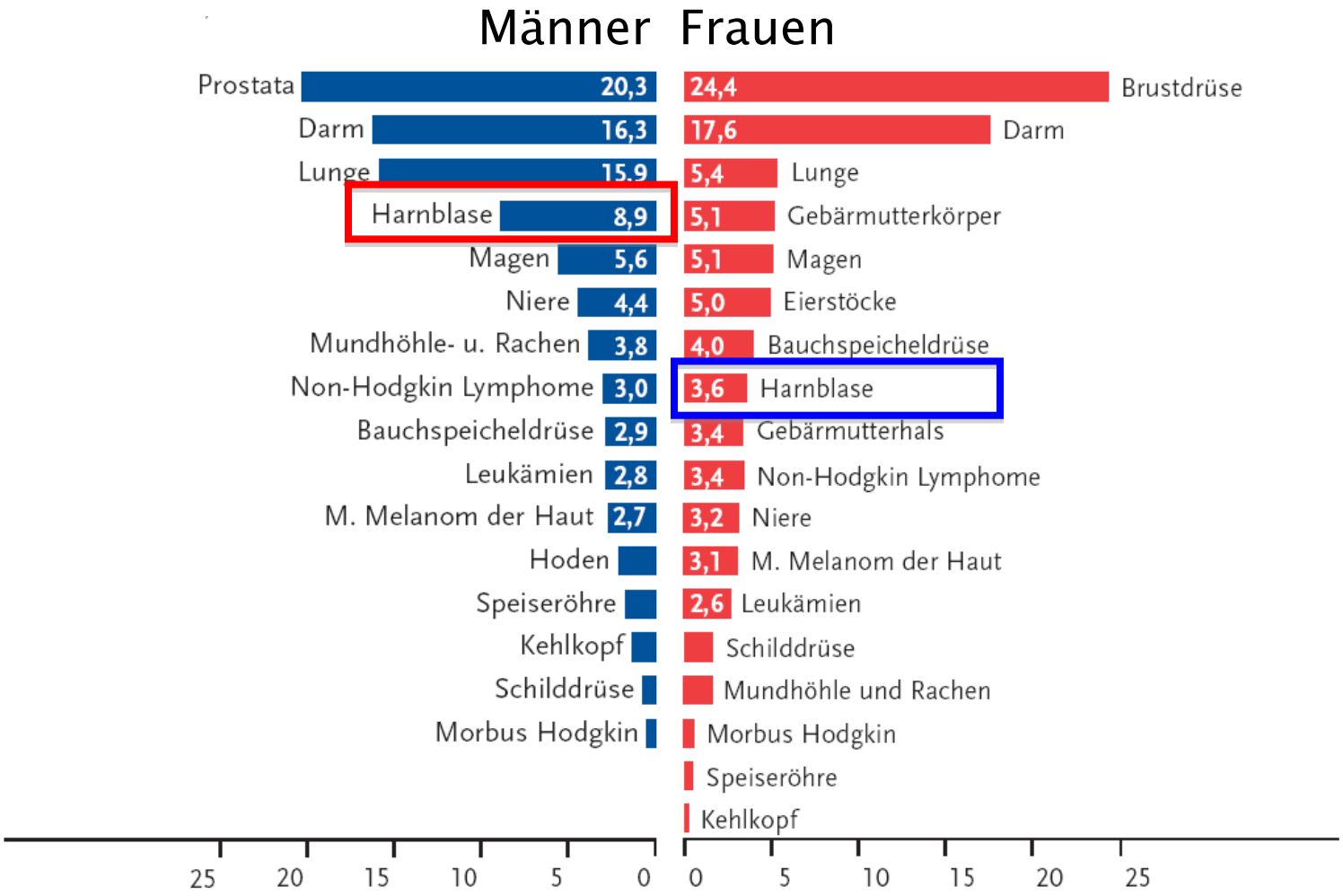

stClaraspital
In besten Händen.

Neuerkrankungs- und Sterberaten/Ländervergleich je 100.000

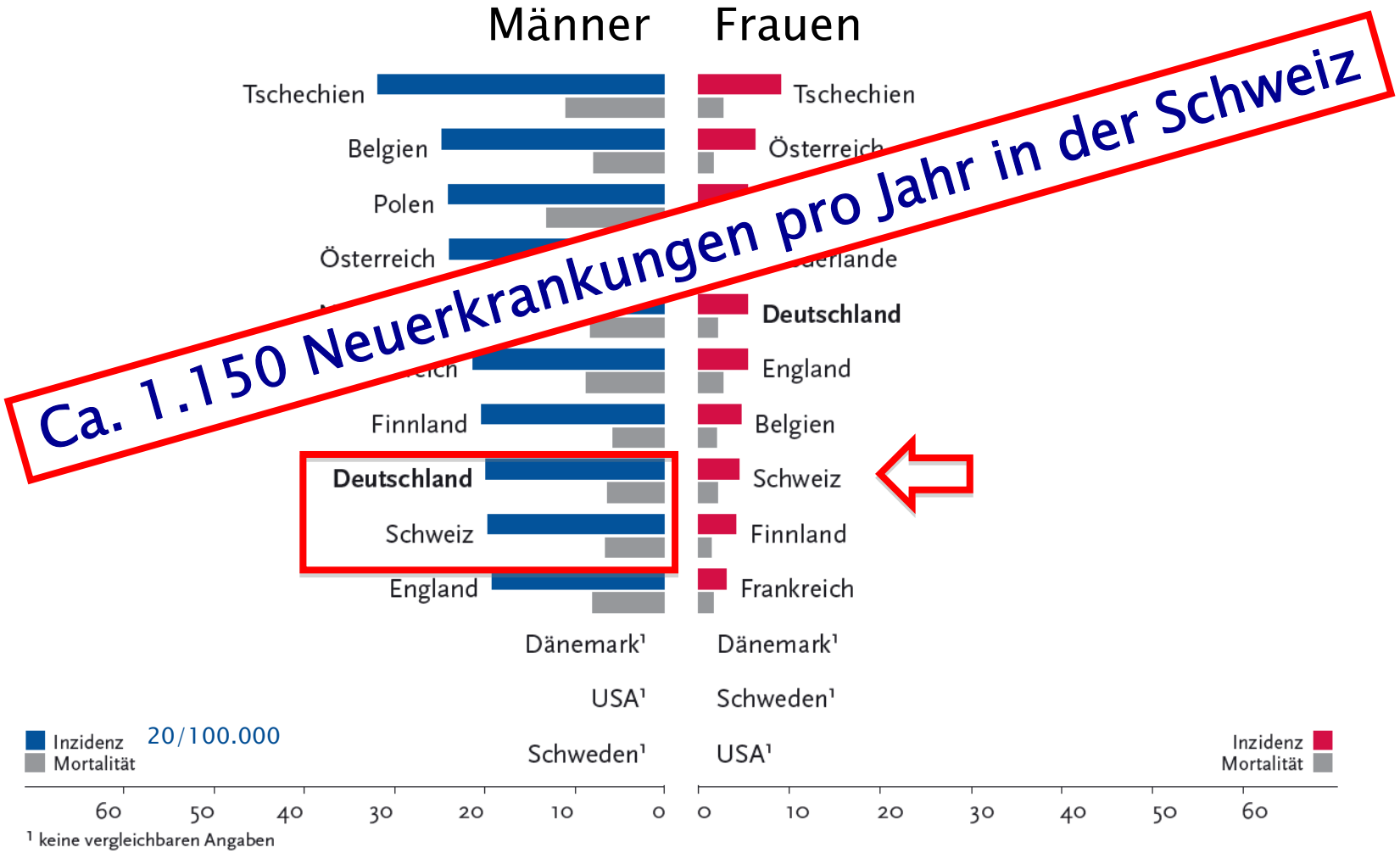

Ca. 1.150 Neuerkrankungen pro Jahr in der Schweiz

stClaraspital
In besten Händen.

Altersspezifische Erkrankungsraten nach Geschlecht

je 100.000

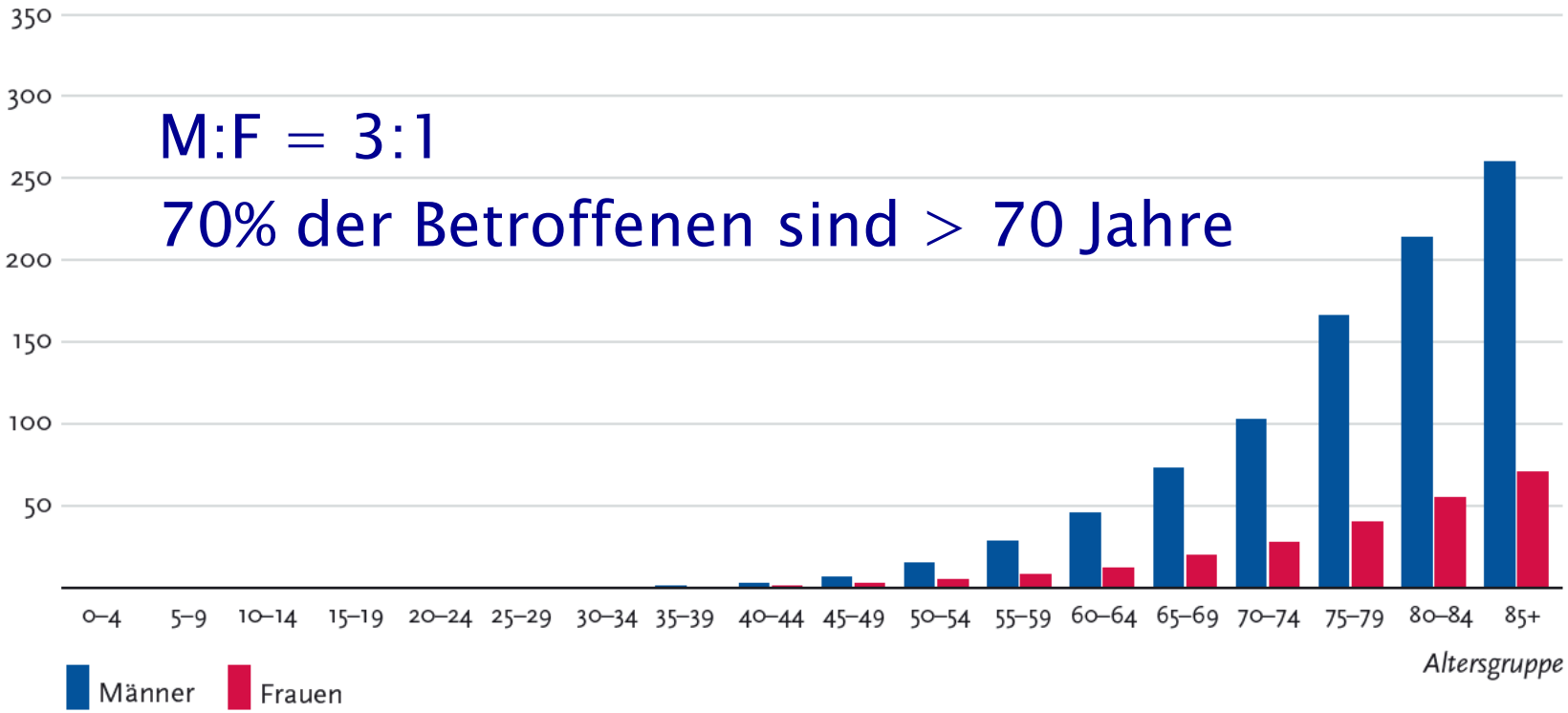

stClaraspital
In besten Händen.

Risikofaktoren der Karzinomentstehung

Risikofaktor	Krebsentstehung
Rauch	ja or 3-6
Medikam	ja
Familiäre Bel	öglich
Infektior	?
Koffein, Süssu	?
Kontakt Chemika	ja r unklar

- *Farbindustrie*
- *Gummiverarbeitende Industrie (Kabel, etc.)*
- *Gasproduktion in der Kohleindustrie*
- *Kammerjäger*
- *Laboratoriumsangestellte*
- *Aluminiumindustrie*
- *Textilfärbung*
- *Druckindustrie*
- *Friseure*
- *Strahlenindustrie*
- *Kunststoffindustrie*

Leitsymptome

- Schmerzlose Mikro-/Makrohämaturie (>80% d.F.)
- Irritative Miktionsbeschwerden
  - Pollakisurie
  - Drangsymptome
  - Dysurie

stClaraspital
In besten Händen.

Hämaturie und Blasenkarzinom

- Etwa 20 % aller Patienten mit einer schmerzlosen **Makrohämaturie** haben einen Blasentumor

- Zwischen 2-6% aller Patienten mit einer asymptomatischen **Mikrohämaturie** haben einen Blasentumor

Grossmann et al. 2005
Schmitz-Dräger er al. 2005

stClaraspital
In besten Händen.

Diagnostik

Standardiagnostik

- Blasenspiegelung
- Spülzytologie
- CT-Abdomen/Becken mit KM

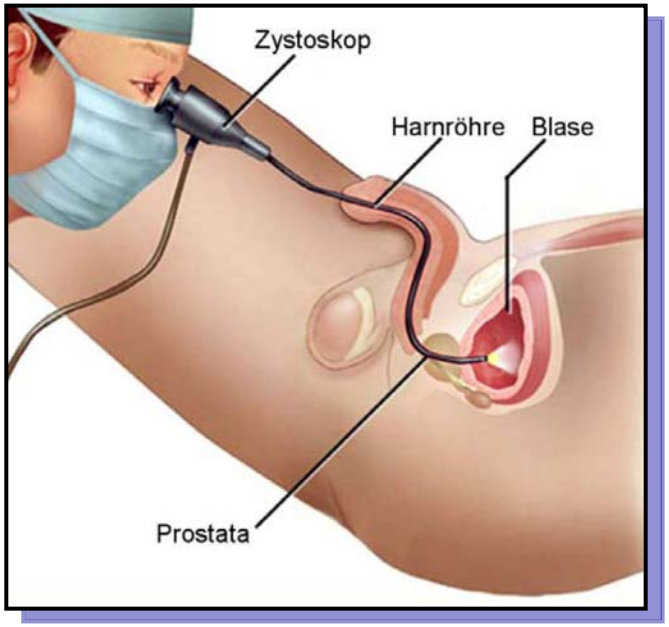

stClaraspital
In besten Händen.

Urinzytologie

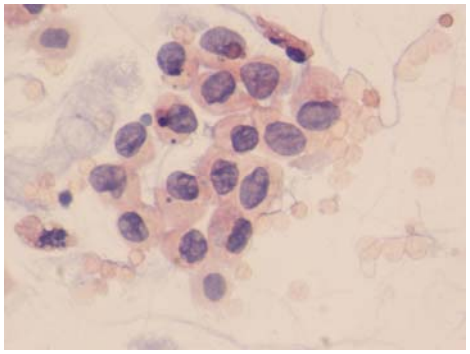

- Geringe Sensitivität bei gut differenzierten Karzinomen
- (teure) Fluoreszenztests haben sich bislang nicht durchgesetzt

Markersystem	Sensitivität			Spezifität
	G1	G2	G3	
Zytologie	20–55	60–70	90	>90
BTA-Stat-Test	48–59	50–58	63–95	33–100
NMP-22	52–82	45–89	50–94	68–70
UroVysion	36–55	76–78	94–96	94–96

Halling et al., 2002/Sarosdy et al., 2002

CT-Abdomen mit KM und Spätphase

- hat IVP abgelöst
- genaue Darstellung des oberen Harntrakts
- ➢ Inzidenz des Urothelkarzinom im oberen Harntrakt 5% -10% (G3)
- kleines Becken: organüberschreitendes Wachstum? Vergrösserte pelvine LK?

stClaraspital
In besten Händen.

Standardtherapie der oberflächlichen Tumore

- TUR-Blase
- Spinalanästhesie oder Vollnarkose, ggf. Obturatorius-Blockade
- i.d.R stationär für 4-5 Tage

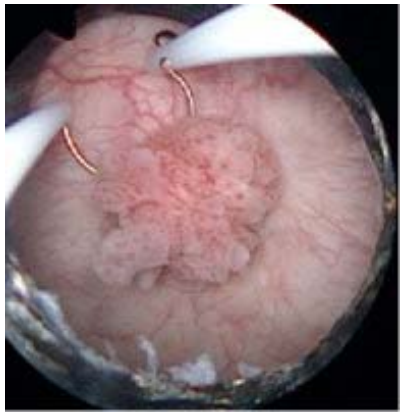

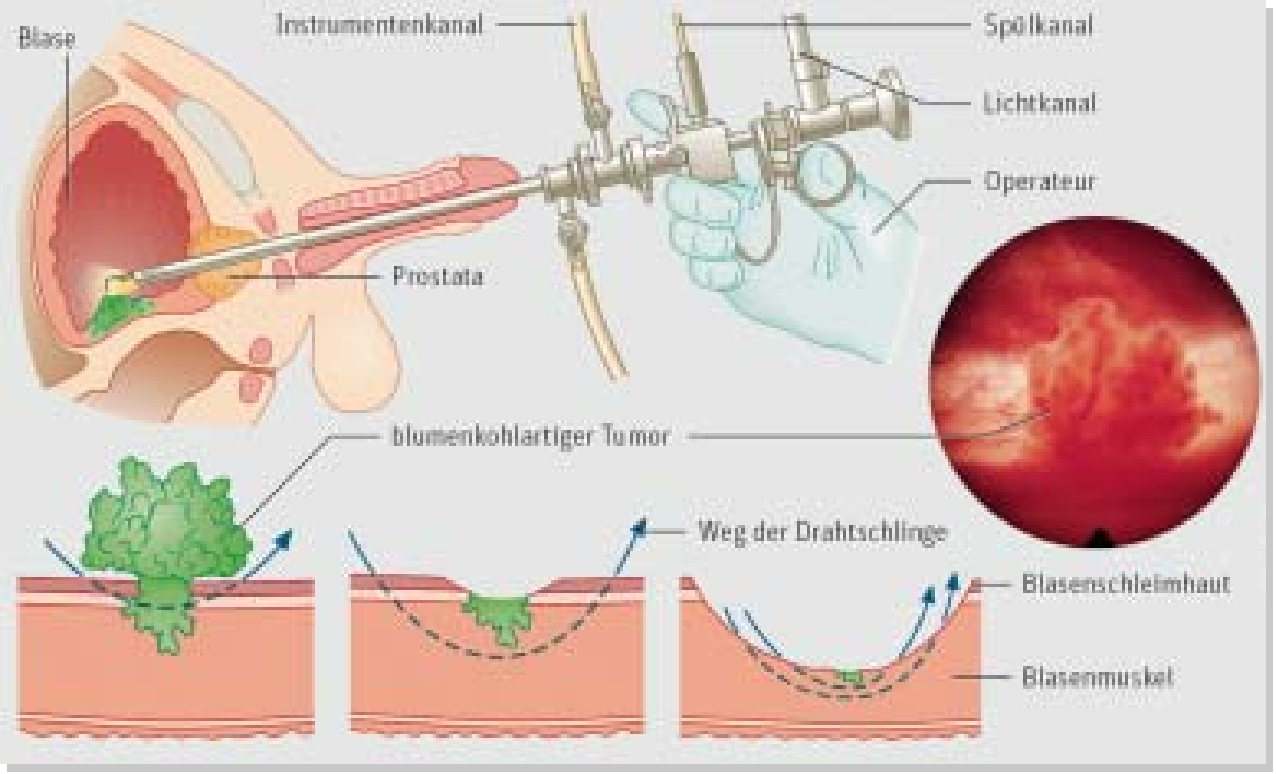

stClaraspital
In besten Händen.

Der histologische Befund

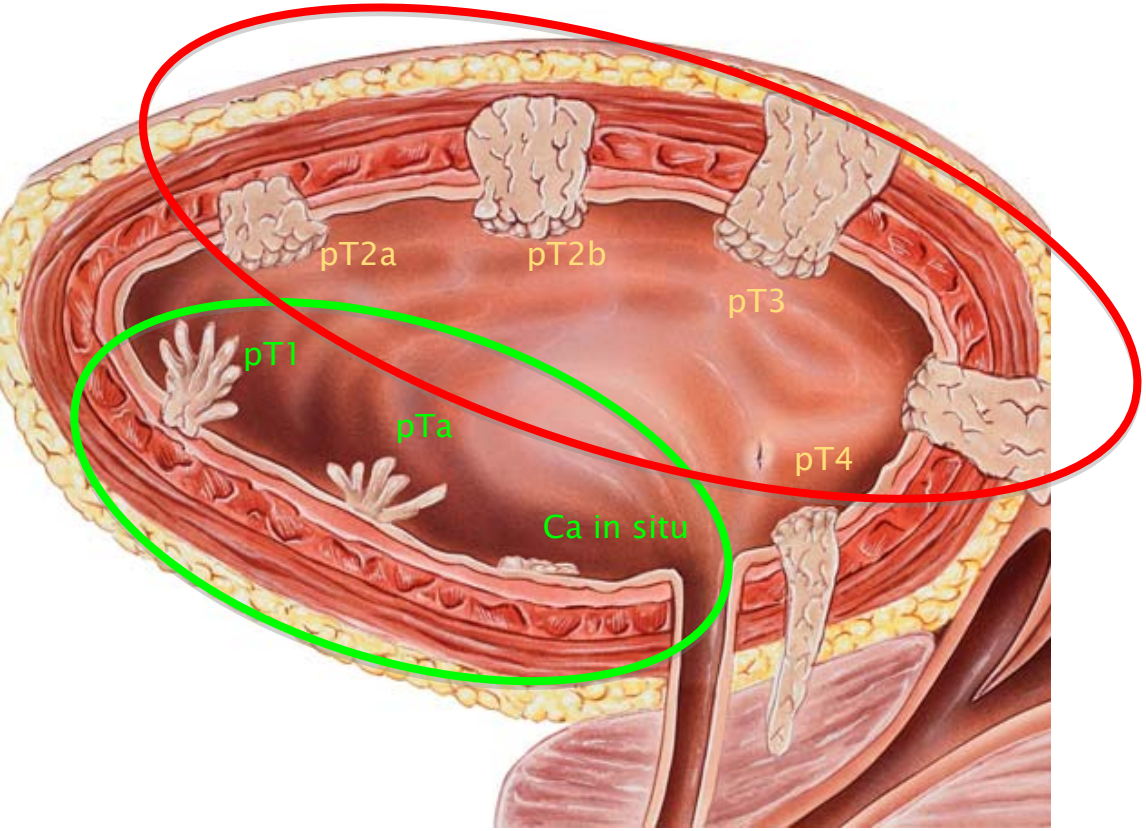

<u>Bei Diagnosestellung</u>

- 75–85% oberflächlich
- 15–25% muskelinvasiv
- 15% bereits metastasiert

stClaraspital
In besten Händen.

Oberflächliches Urothelkarzinom

Rezidiv- und Progressionsraten nach alleiniger TUR-B:

	Rezidivrate nach 3 Jahren (%)	Progression zu Muskelinvasion/ Metastasierung (%)
G1	50	2
G2	59	11
G3	80	45
Ta	48	4
T1	70	30

Heney et al. J Urol 1993

stClaraspital
In besten Händen.

Oberflächliches Urothelkarzinom

pTa G1-2



Therapie:

- wiederholte TUR-B
- ggf. Chemoprophylaxe mit Epirubicin oder Mitomycin
- i.d.R keine Zystektomie nötig (selten Schrumpfblase nach multiplen TUR-B)

stClaraspital
In besten Händen.

Oberflächliches Urothelkarzinom

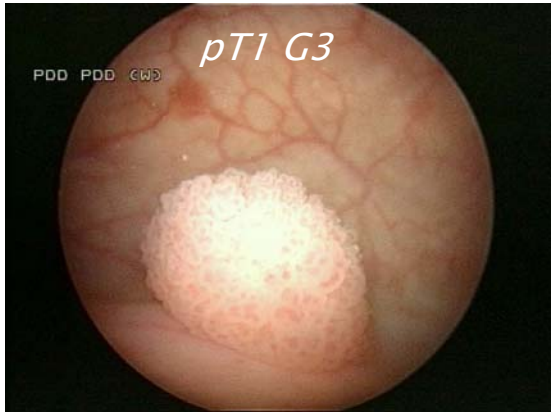

pTa G3

pT1 G1-2

pT1 G3 solitär, ohne Ca in situ



TUR-Nachresektion erforderlich

<u>Therapie:</u>

- wiederholte TUR-B
- Immuntherapie mit BCG (senkt Rezidivrisiko um ca. 50%)
- keine Zystektomie initial

stClaraspital
In besten Händen.

Oberflächliches Urothelkarzinom

TUR-Nachresektion: Begründung

1. Unvollständige Resektion

   - insbesondere bei T1 Tumoren
   - Nachweis von residuellem Tumor in 35-50% der Patienten

2. Understaging

   - Wahrscheinlichkeit, dass initialer Ta oder T1 Tumor muskel-invasiv ist: 10%

⇨ **Nachresektion**

- alle T1
- alle G3

stClaraspital
In besten Händen.

Problemfall

Oberflächliches Urothelkarzinom T1 G3

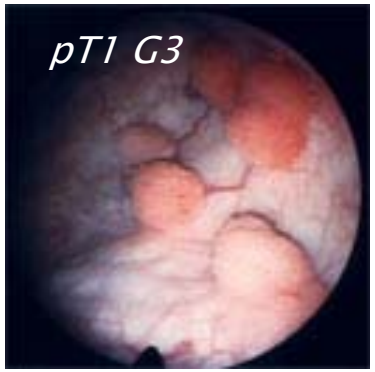

T1 G3 multifokal + Cis

T1 G3 multifokal, rasch rezidivierend trotz BCG



Therapie:

- Nachresektion und Immuntherapie mit BCG
- keine wiederholten TUR-B
- frühzeitige Indikation zur Zystektomie

(ca. 30% Progression zur Muskelinvasivität ➔Zystektomie)

stClaraspital
In besten Händen.

stClaraspital
In besten Händen.

Überleben nach radikaler Zystektomie bei pT1 G3

Auch bei sofortiger Zystektomie von T1 G3 Tumoren liegt die 5-Jahresüberlebensrate bei ca. 80%

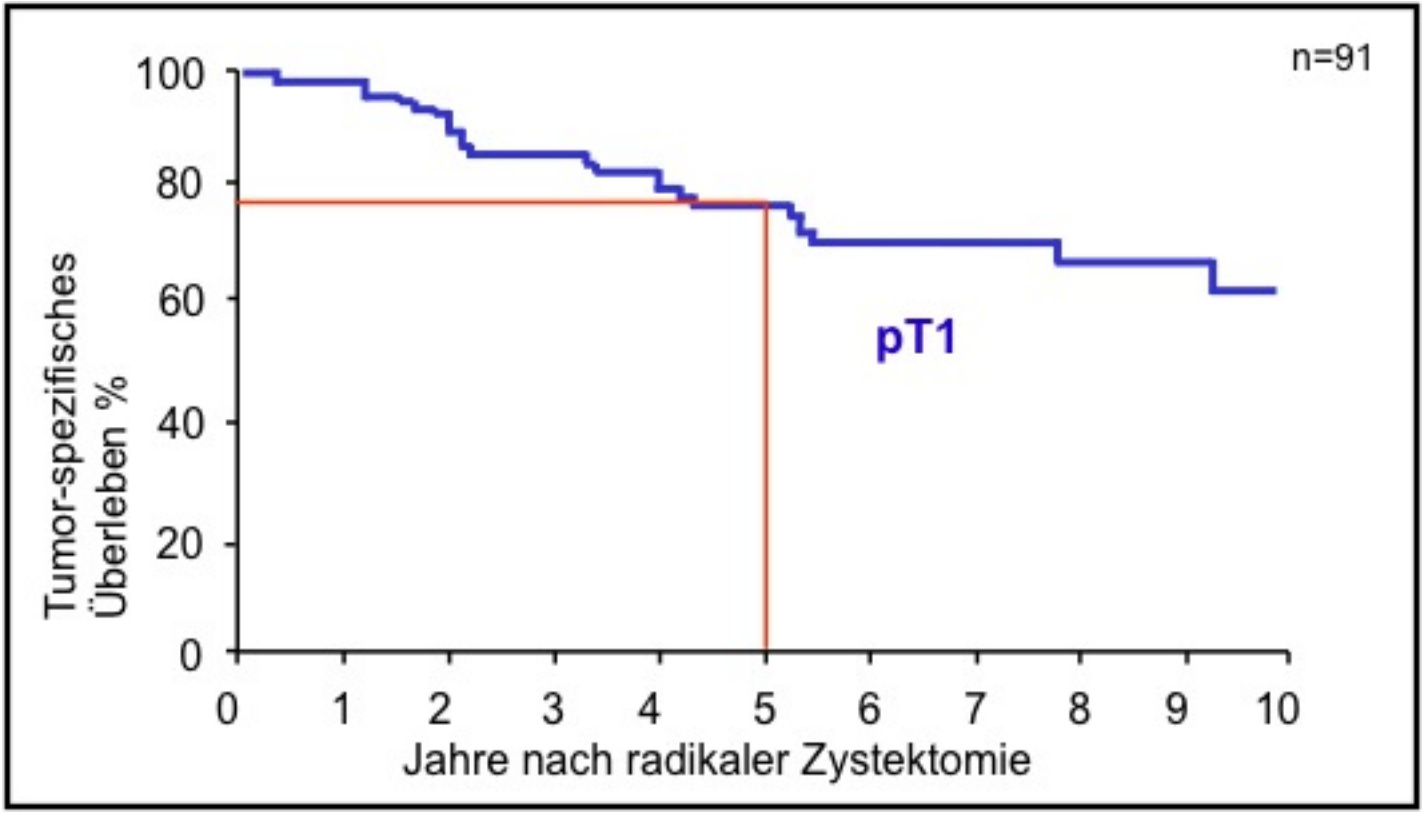

Studer et al., J Urol 2004

stClaraspital
In besten Händen.

Warum hat das Blasenkarzinom so ein hohes Metastasierungspotential?

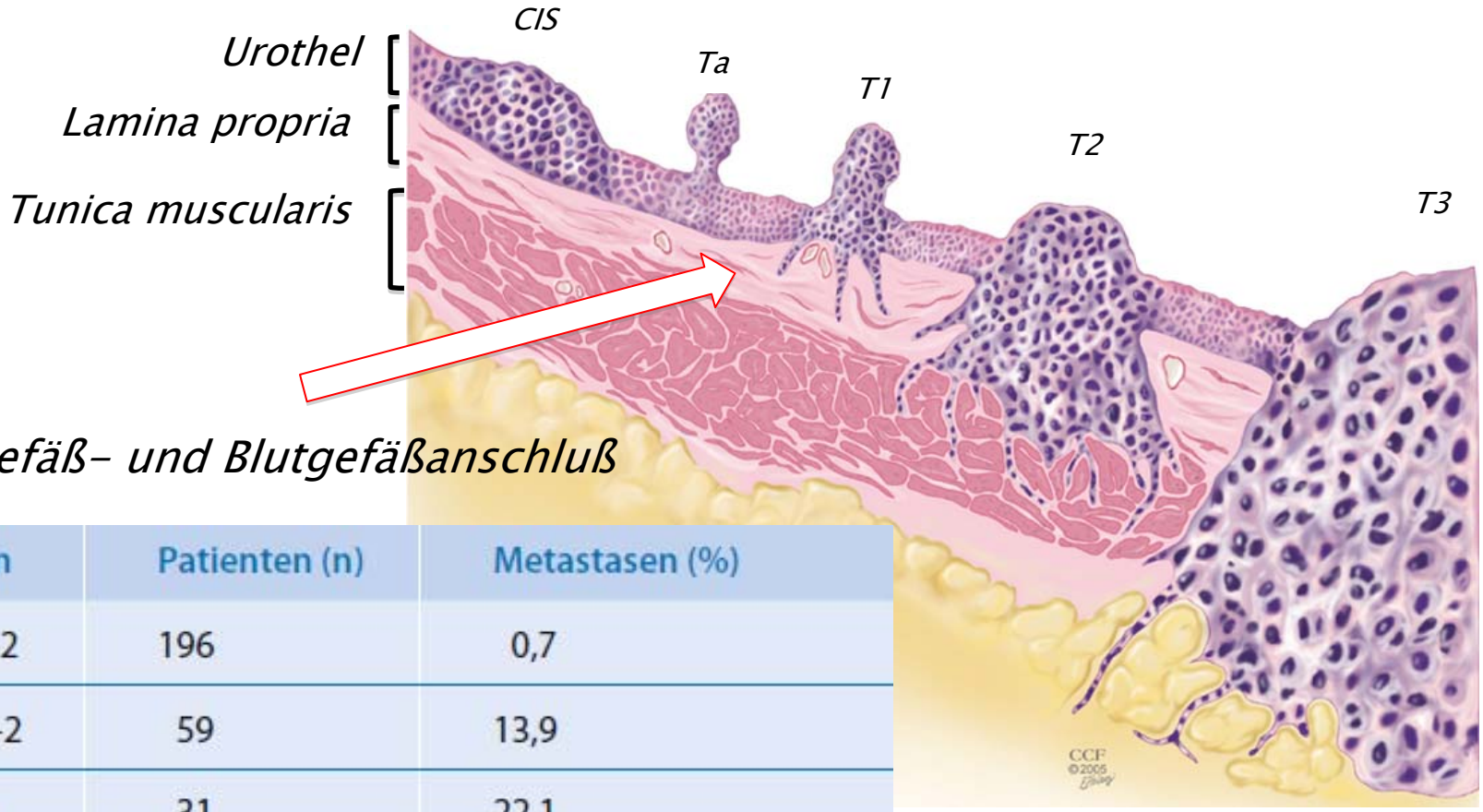

Lymphgefäß- und Blutgefäßanschluß

Stadium	Patienten (n)	Metastasen (%)
pTa G1–2	196	0,7
pT1 G1–2	59	13,9
pT1 G3	31	22,1

stClaraspital
In besten Händen.

Oberflächliches Urothelkarzinom T1 G3

Negative prognostische Faktoren:

- Grosse Tumoren
- Multifokale Tumoren
- Begleitendes Cis
- Positive TUR-Nachresektion
- Lymphangiosis / Angiosis carcinomatosa
- Frührezidiv nach BCG

➢ Aggressive Indikationsstellung für Zystektomie

stClaraspital
In besten Händen.

Muskel-invasives Urothelkarzinom

stClaraspital
In besten Händen.

Muskel-invasives Urothelkarzinom

Klassische Indikationen für Zystektomie:

- T2-T4a
- N0-Nx
- M0

⇨ Zügige OP-Planung innerhalb von 6 Wochen

stClaraspital
In besten Händen.

Muskel-invasives Urothelkarzinom

Therapie-Verzögerung

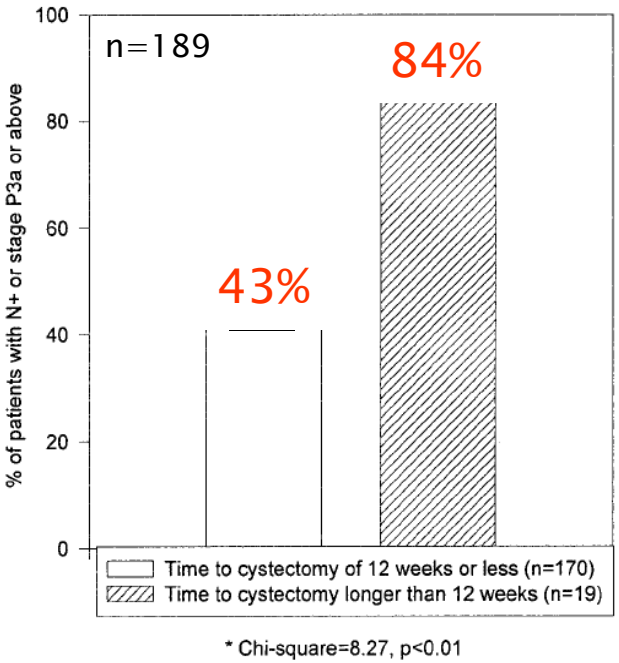

N+ oder ≥pT3

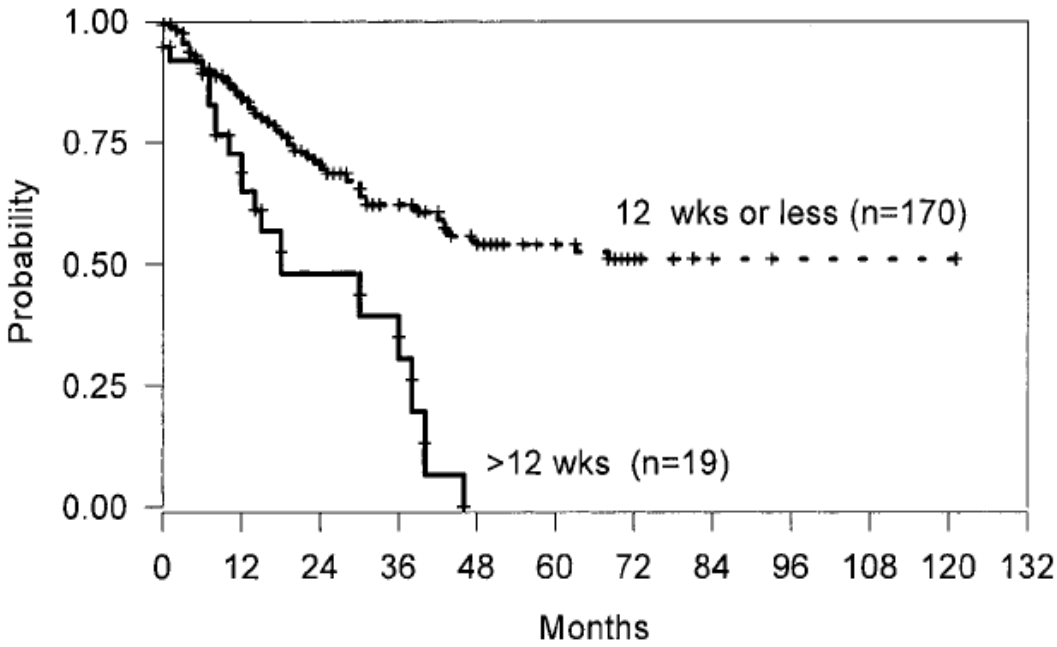

Survival

Sanchez-Ortiz et al., J Urol 2003

stClaraspital
In besten Händen.

Pelvine Lymphadenektomie

Limitierte Lymphadenektomie

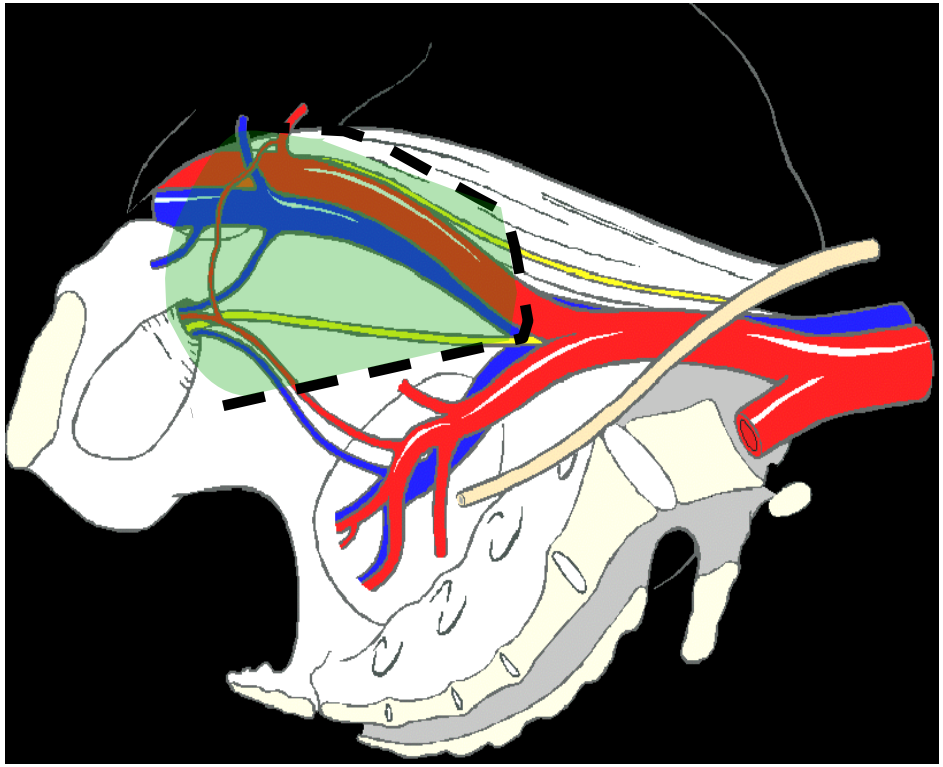

median 12 LK (range 2–31)

Ausgedehnte Lymphadenektomie

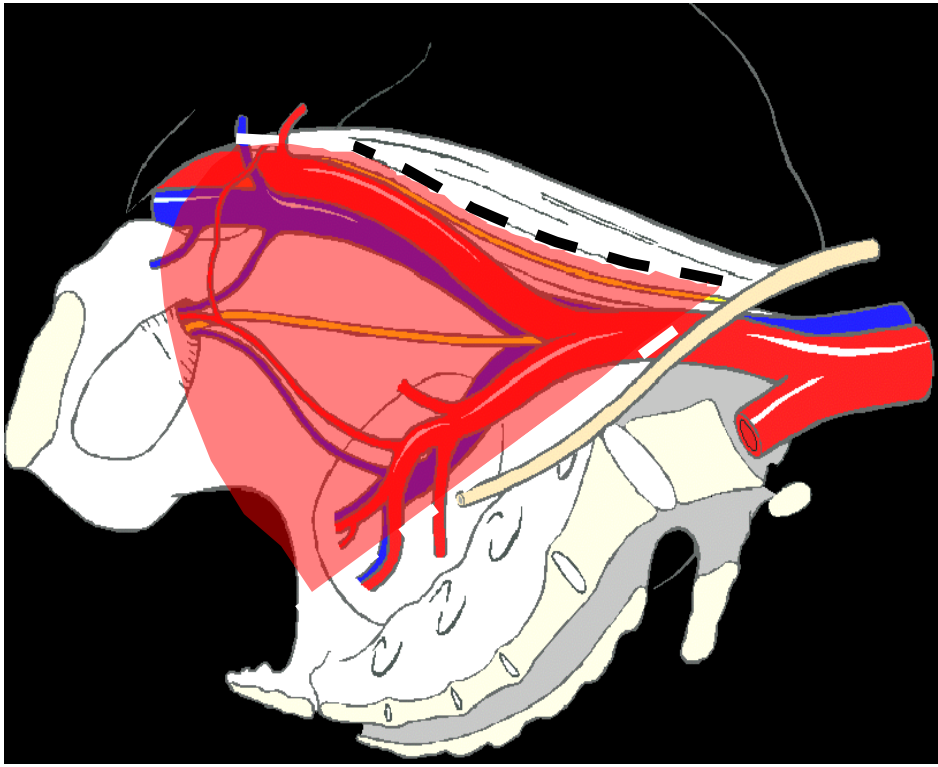

median 22 LK (range 10–43)

Dhar NB, Studer UE et al., J Urol 2008

Pelvine Lymphadenektomie

Resultate: Rezidivfreies Überleben pT2-3 pN0-2 ($p < 0.001$)

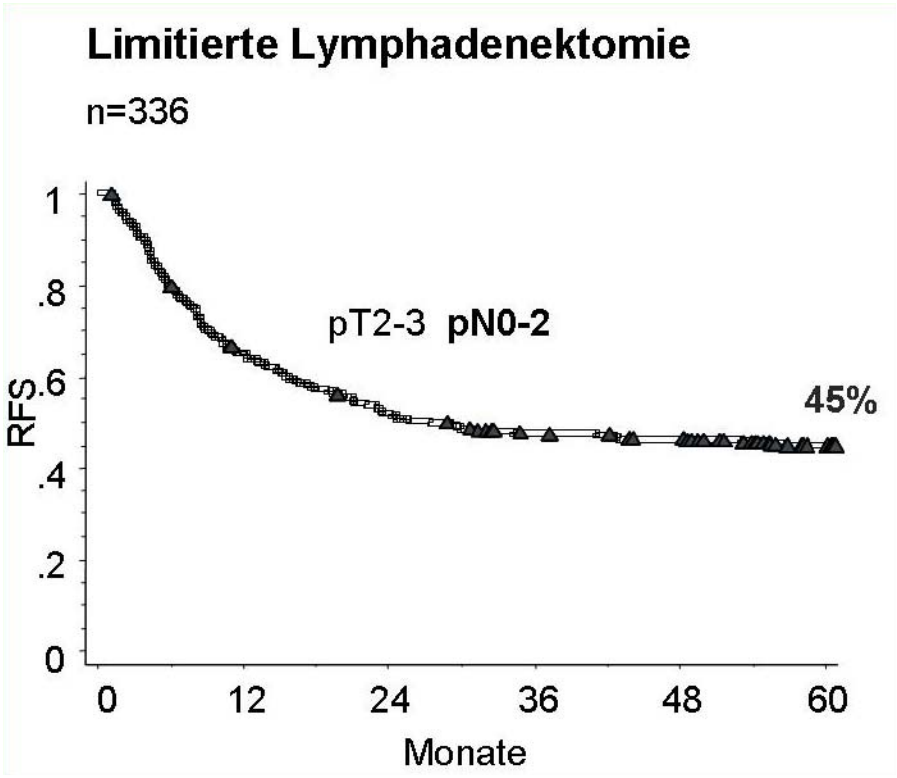

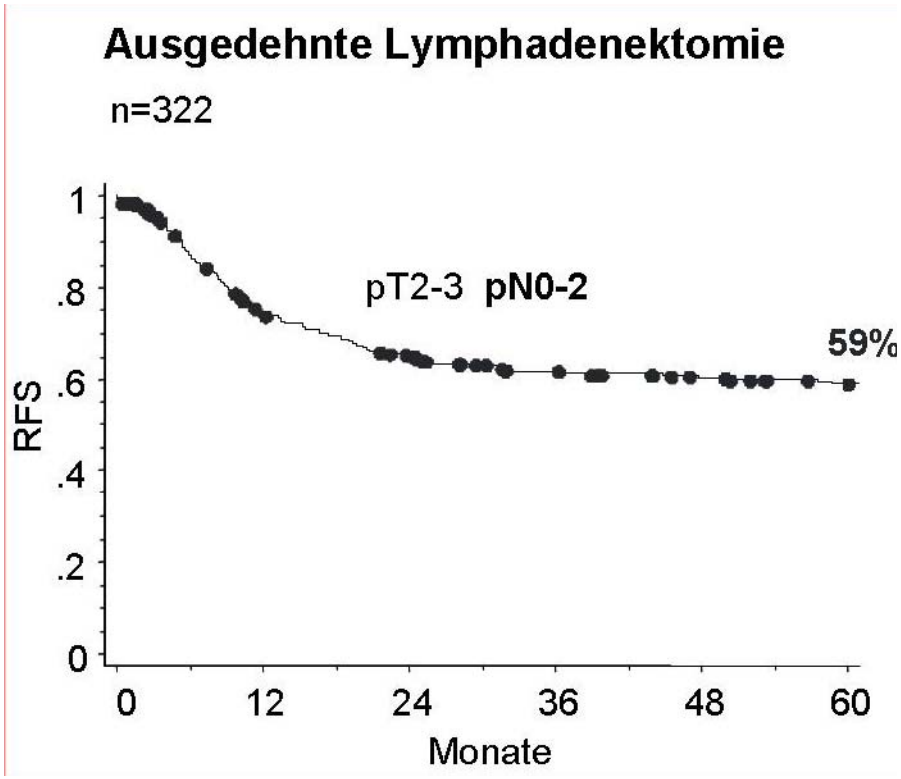

Dhar NB, Studer UE et al., J Urol 2008

Inkontinente Harnableitung – Ileum Conduit

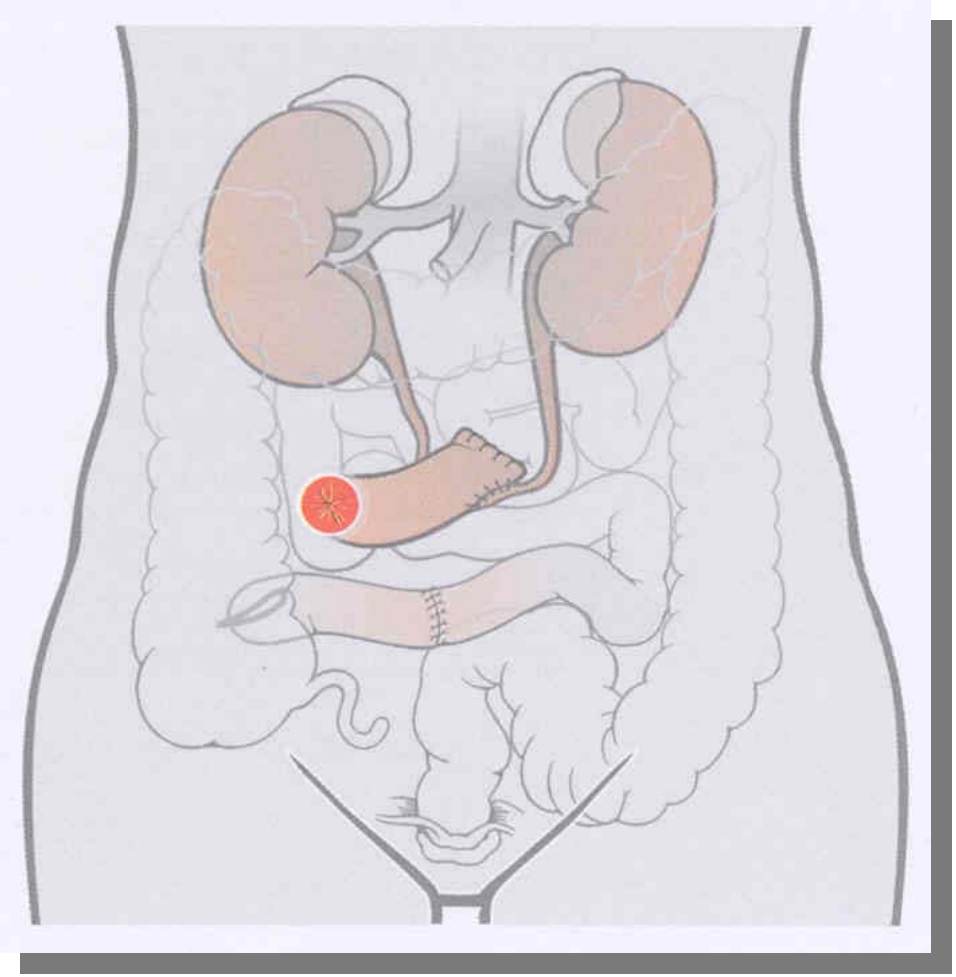

- Patienten in höherem Lebensalter
- relativ komplikationsarm
- bei Niereninsuffizienz
- Tumorinfiltration Blasenhalses/prostatische Harnröhre
- Colon-Conduit möglich

stClaraspital
In besten Händen.

Kontinente Harnableitung – Studer Neoblase

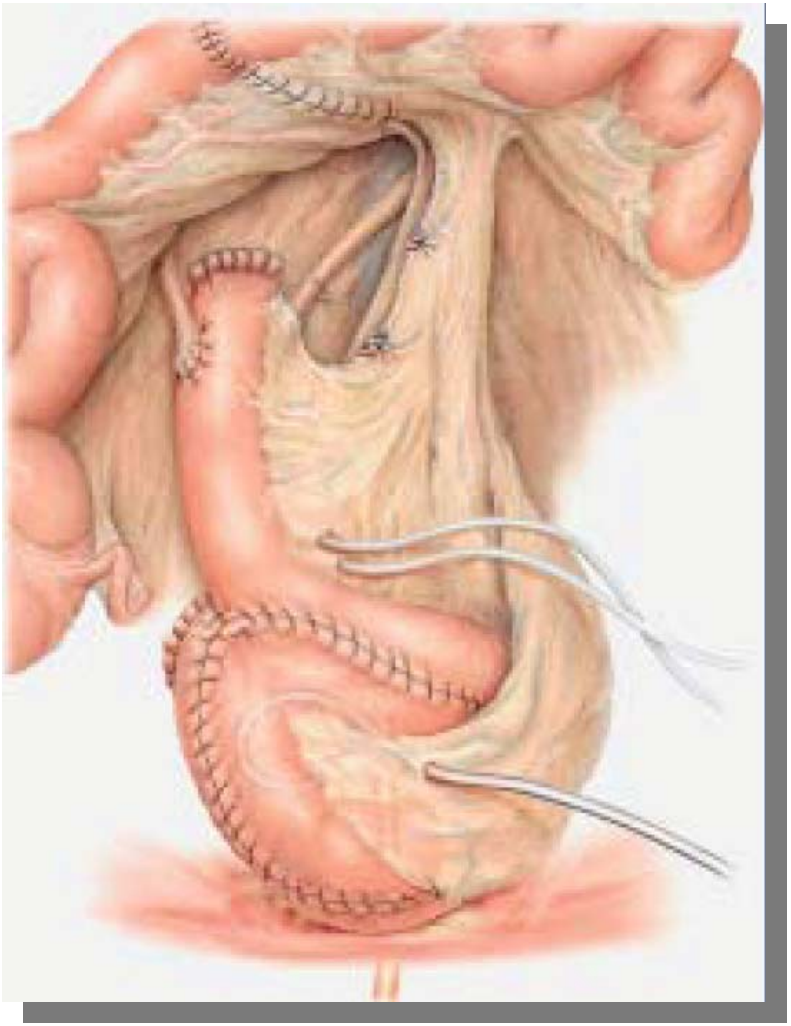

- Hohe Compliance erforderlich
- Intakte Nierenfunktion
- keine Darmerkrankungen
- Gefahren:
  - Restharnbildung
  - metabolische Azidose
  - Infekte
  - Schleimtamponade
- Häufig: nächtliche Inkontinenz

stClaraspital
In besten Händen.

Lebensqualität nach Zystektomie

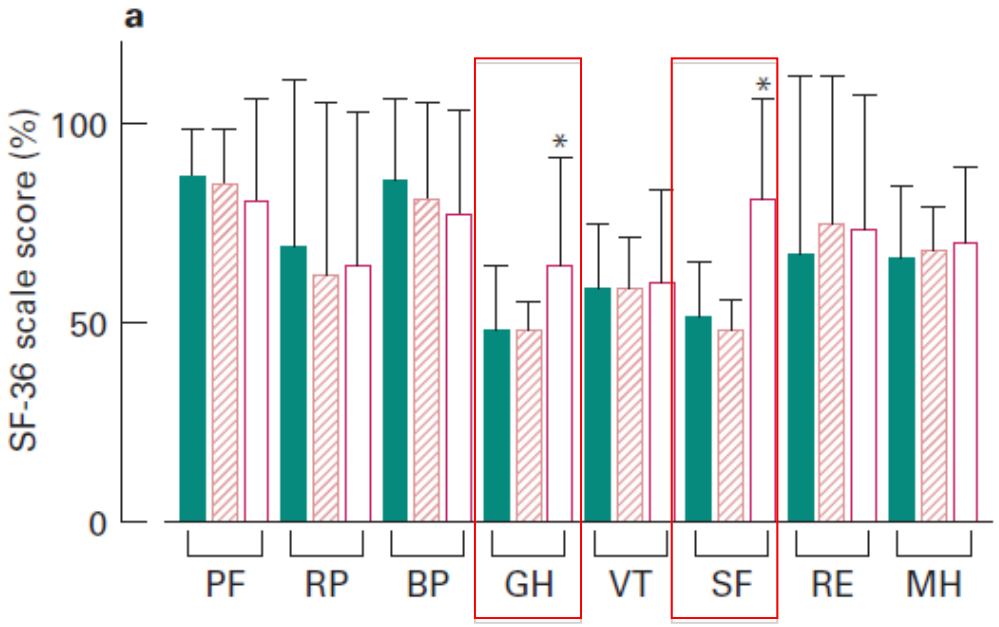

GH–General health
SF–Social function

- Ileum Conduit (IC)
- Neoblase (NB)
- Normalbevölkerung

- Kein Unterschied in der gesundheitsbezogenen QoL zwischen IC und NB
- Patientenselektion ist wichtig!

Hara et al., BJU 2002

Muskel-invasives Urothelkarzinom

Neoadjuvante Chemotherapie

- Indikation:

  Bei extravesikalem Tumor-Wachstum (≥ cT3, cN+)

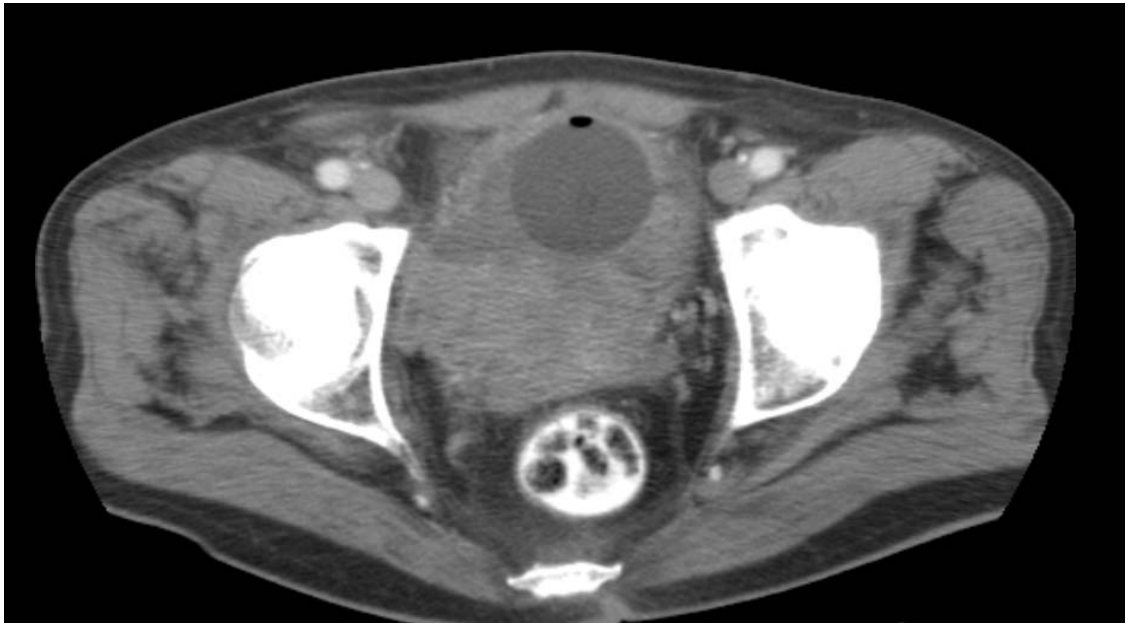

stClaraspital
In besten Händen.

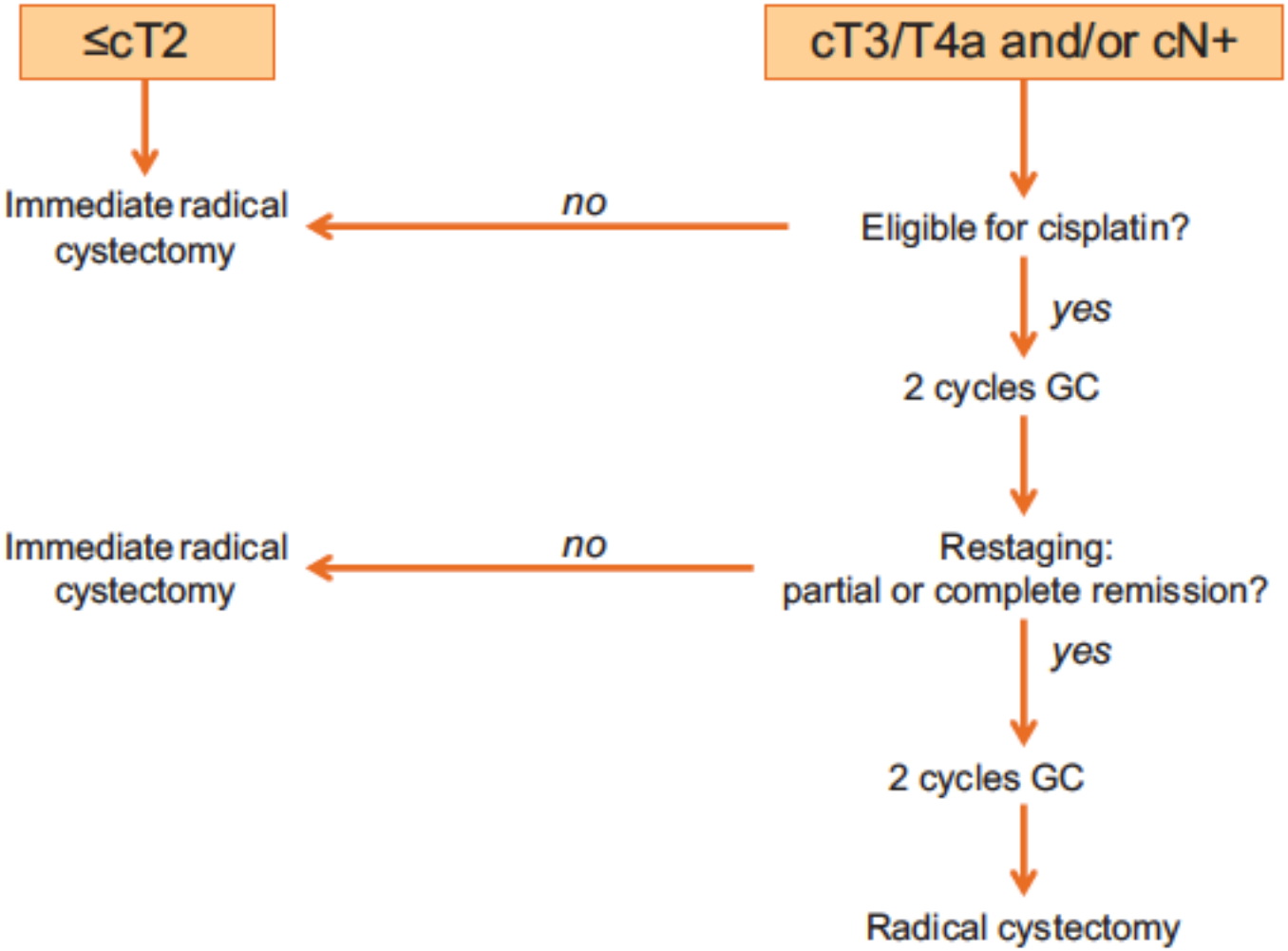

Albers et al., Eur Urol 2013

stClaraspital
In besten Händen.

Muskel-invasives Urothelkarzinom

Neoadjuvante, Cisplatin-basierte Chemotherapie (+ 2. Substanz, z.B. Gemcitabin)

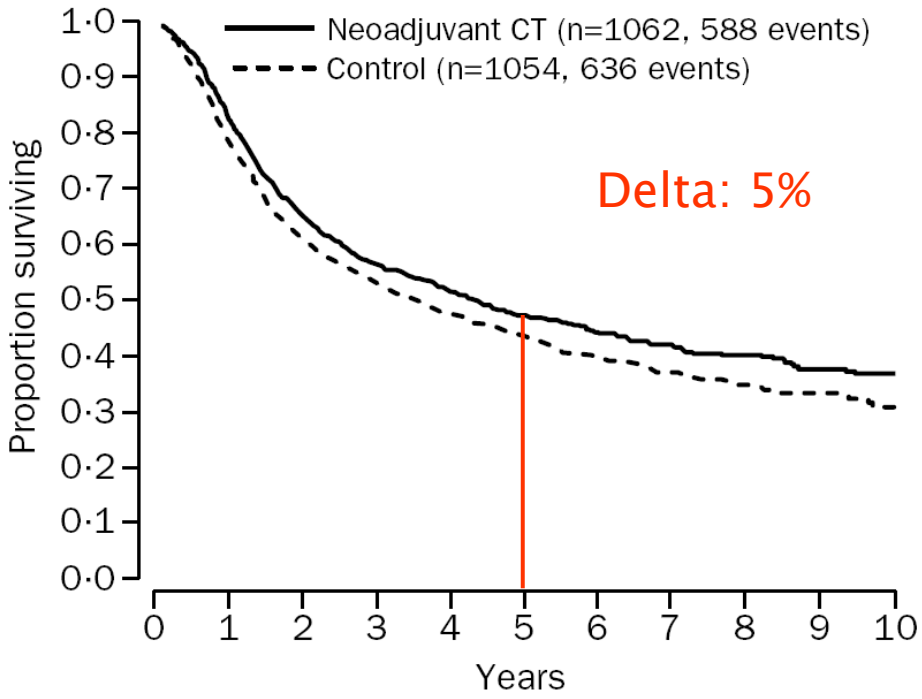

Neoadjuvant chemotherapy in invasive bladder cancer: a systematic review and meta-analysis. Lancet, 361: 1927, 2003

stClaraspital
In besten Händen.

Schlussworte...

- Jede Mikro-/Makrohämaturie bedarf einer Abklärung
- Sonderrolle pT1 G3 Urothelkarzinom
  - Engmaschige Überwachung, ggf. frühzeitige Zystektomie
- QoL nach Zystektomie ist gut/NB und IC sind vergleichbar
- Neoadjuvante Chemotherapie bei lokal fortgeschrittenem u/o LK-Metastasen ist mittlerweile Standard

stClaraspital
In besten Händen.

DANKE FÜR DIE AUFMERKSAMKEIT!

stClaraspital
In besten Händen.