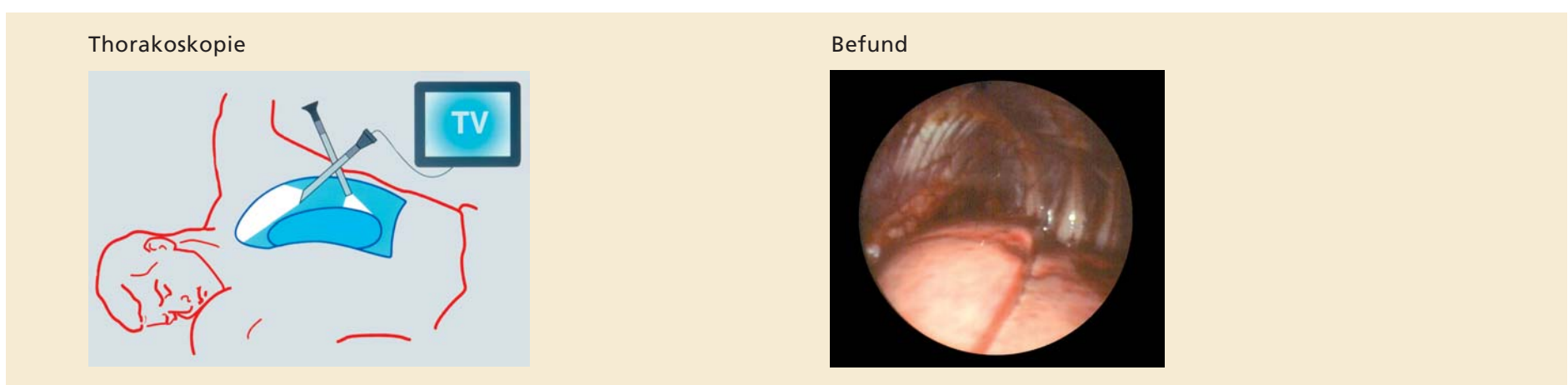


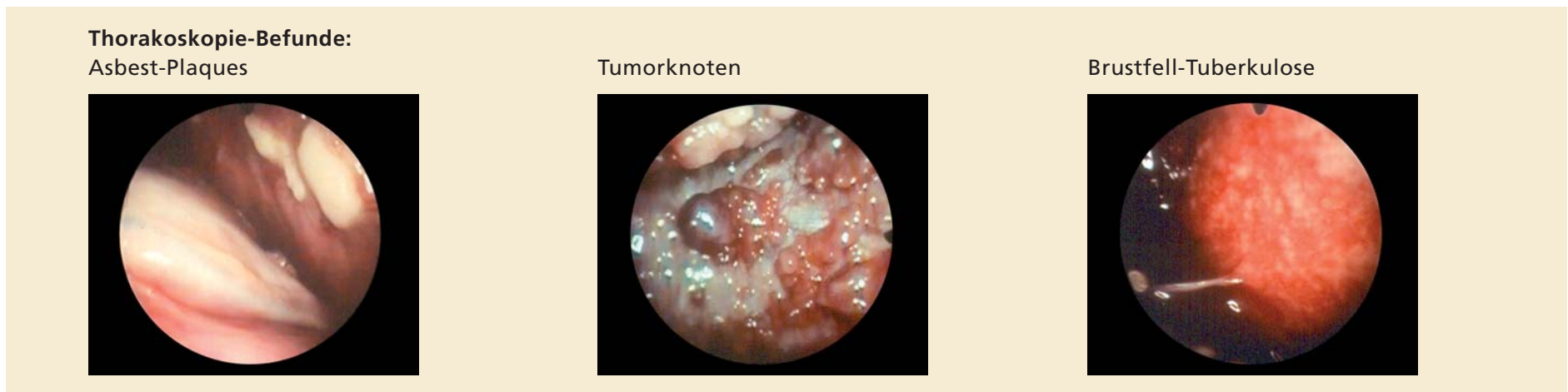
Spiegelung der Brustfellhöhle: Thorakoskopie

Bei Flüssigkeit mit erhöhtem Eiweissgehalt muss das Brustfell verändert sein. Die gezielte Untersuchung, auch mit Gewebeproben lohnt sich!

In Seitenlage kann mit einem 1 cm langen Hautschnitt in Lokalanästhesie eine Stab-Optik zwischen den Rippen hindurch in die Brustfellhöhle eingeführt und das Brustfell direkt untersucht werden. Für den Patienten ist diese Untersuchung schmerzfrei, er schläft dabei und wird durch den Anästhesisten überwacht.



Gezielte Probenentnahmen klären die Diagnose



Bei Tumorbefall ist mit wiederholten Auffüllen des Ergusses zu rechnen. Um dies zu vermeiden kann eine «Verklebung» des Brustfellspaltes durch eine bewusst ausgelöste Entzündungsreaktion durchgeführt werden. Steriler Talkpuder wird dazu über die Lungenoberfläche zerstäubt und eine Drainage für ca. 2 Tage eingelegt. Dadurch werden wiederholte Ergusspunktionen vermieden und die Patienten können leichter atmen.

